

2015年1月15日 協力医療機関連携会議

鹿児島厚生連病院

鹿児島厚生連病院 消化器内科の紹介

徳重 浩一

検査実績(2013年度)

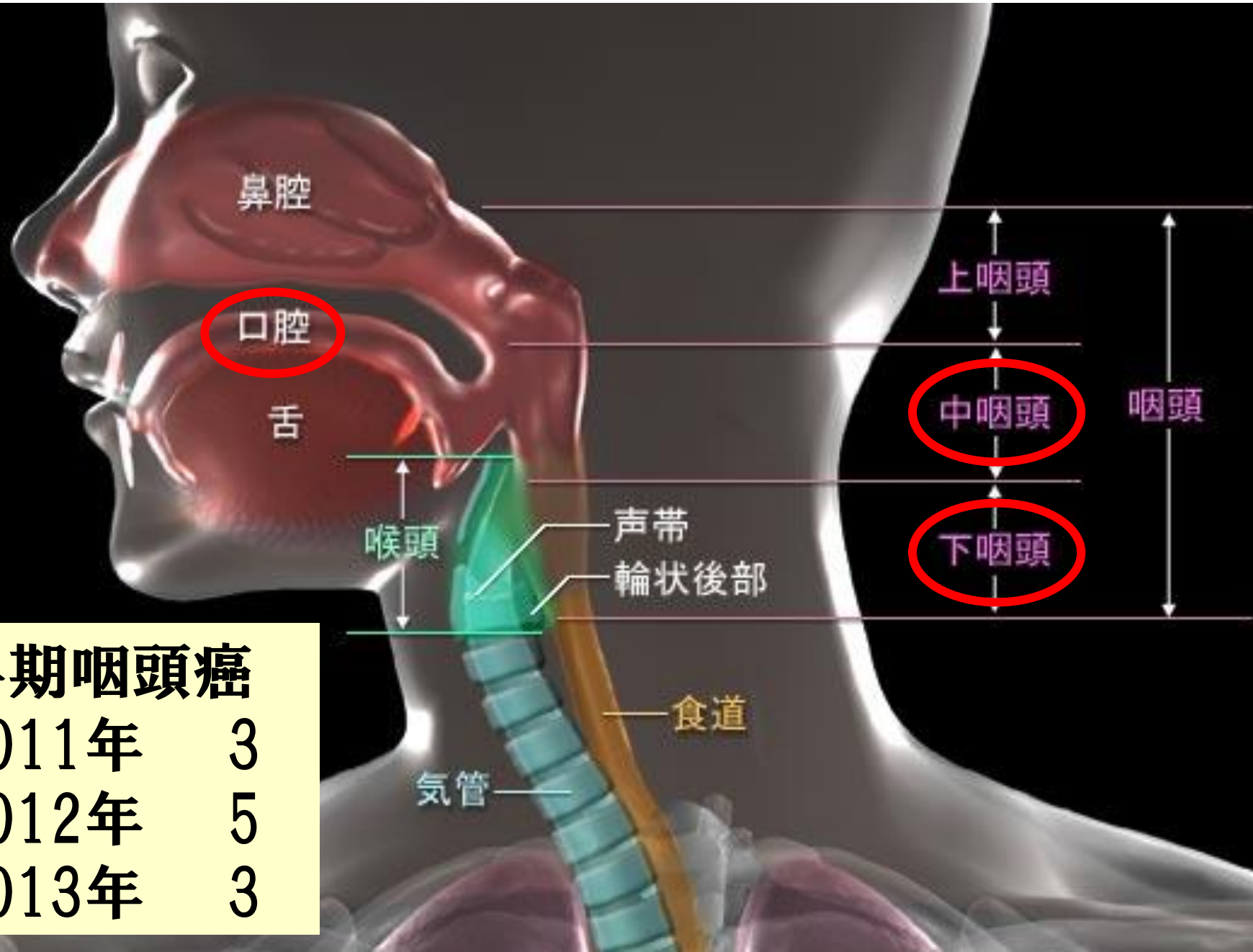
消化管

胃透視 (主に精密)	162
小腸透視	80
注腸検査	82
上部消化管内視鏡検査	6057
下部消化管内視鏡検査	2269
小腸バルーン内視鏡検査	17

スクリーニング検査は内視鏡に移行していますが
術前診断のための胃透視、注腸検査はいまだ重要

咽頭癌 耳鼻咽喉科とのコラボ

L1



早期咽頭癌

2011年	3
2012年	5
2013年	3

治療実績(2013年度)

【消化管】

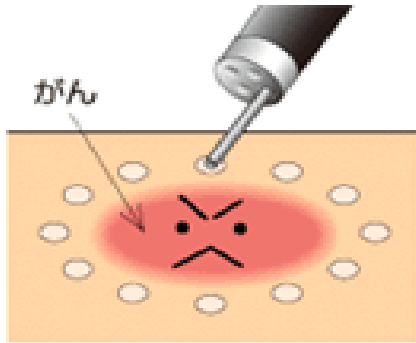
EMR	上部	8
	下部	266
ESD		110
	食道	24
	胃	53
	大腸	33
止血		78
狭窄拡張術		66
十二指腸ステント		2
大腸ステント		6

【胆・膵】

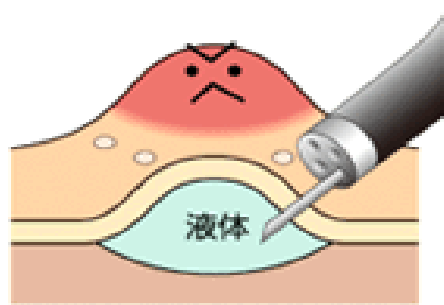
胆管膵管ステント	153
ENBD(経鼻胆道ドレナージ)	94
胆道碎石術	54
PTCD(経皮胆道ドレナージ)	10
PTAD(経皮膿瘍ドレナージ)	7
PTGBD(経皮胆のうどレナージ)	12
EUS-FNA	10
LECS	5

ESD 内視鏡的粘膜下層剥離術

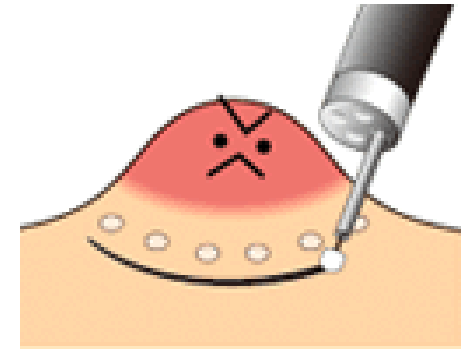
消化管癌に対する内視鏡治療の第一選択肢



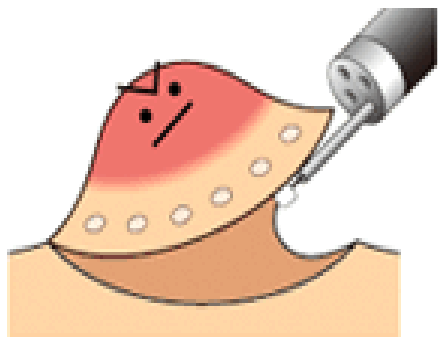
1、がんの範囲を確実に診断し周囲にマーキング



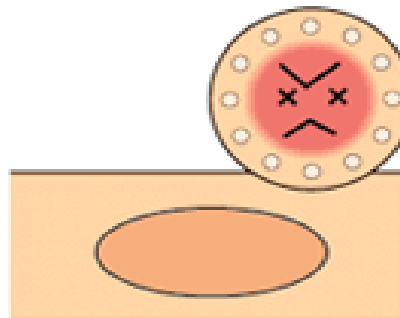
2、がんの下にヒアルロン酸などの液体を注入



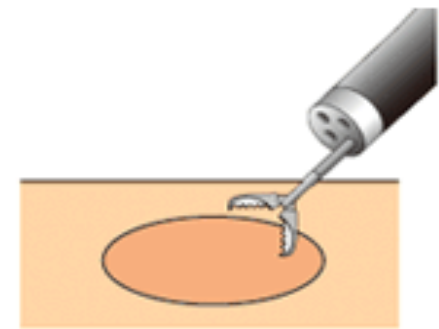
3、電気メスでマーキングの外側を切開



4、がんの下をナイフで剥離(はくり)



5、完全に剥離し確実に切除完了



6、切除部に出血があれば止血しがんを回収

EUS-FNA

超音波內視鏡下穿刺吸引法

